

# Protocolo Clínico e de Regulação para Dor Abdominal Aguda no Adulto e no Idoso

# 61

*Gerson Alves Pereira Júnior  
José Sebastião dos Santos*

## INTRODUÇÃO E JUSTIFICATIVA

A dor abdominal aguda é uma queixa frequente em pacientes que procuram as Unidades Básicas de Saúde (UBS)/Unidades de Pronto Atendimento (UPA). A maioria dos casos tem evolução favorável, mas uma pequena porcentagem dos pacientes apresenta risco de morte ou necessitam de tratamento cirúrgico.

Os sinais de alerta devem ser identificados pelos médicos da UBS/UPA para orientar a adoção de medidas de estabilização nos quadros emergenciais, assim como a manutenção em observação na própria unidade de saúde ou os encaminhamentos aos hospitais de referência.

Em torno de 40% dos pacientes que procuram assistência médica com queixa de dor abdominal não têm um diagnóstico etiológico definido. O diagnóstico final geralmente não é realizado durante a primeira visita do paciente ao serviço de saúde. Assim, é importante que na avaliação inicial desses pacientes sejam excluídas doenças graves como a dissecação aguda de aorta e também afecções com perspectiva de abordagem cirúrgica de natureza inflamatória (apendicite e colecistite), perfurativa (doença péptica e neoplasias), vascular (embolia e trombose mesentérica) e obstrutiva (bridas, hérnias de parede e neoplasias).

A maioria dos pacientes com dor abdominal é liberada após o atendimento inicial, com ou sem a utilização de medicação sintomática e também com ou sem um período de observação clínica na própria UBS/UPA, mediante orientações sobre as medidas que devem tomar durante o período de observação domiciliar e a exemplificação das situações que demandam retorno imediato à UBS/UPA para reavaliação. O grau de orientação e cognição do paciente e acompanhantes, a localização geográfica do domicílio em relação à UBS/UPA

e o meio de transporte a ser utilizado em caso de necessidade de retorno são variáveis que influenciam na decisão de manter ou não a observação clínica no serviço de saúde.

## CONSIDERAÇÕES TEÓRICAS

A dor abdominal é um sintoma e sinal clínico caracterizado pela sensação referida pelo paciente com ou sem reação ao exame clínico de desconforto à palpação. Os nociceptores envolvidos nas dores abdominais são sensíveis principalmente em distensão, tração, isquemia, processos inflamatórios, contração espasmódica e distensão das cápsulas quando envolvidas as vísceras maciças. A distribuição desses nociceptores é variável em diferentes tecidos, justificando as diferentes sensações e suas intensidades (por exemplo, os parênquimas hepático e esplênico são praticamente indolores, entretanto o peritônio parietal é extremamente sensível). Essas características da dor são classificadas como sensitivo-discriminativas, propiciando informações como localização, tipo de dor, duração e intensidade. Porém há também uma série de reações reflexas, emocionais e comportamentais que se relacionam com experiências prévias, grau de atenção ou distração, e esta integração determina os aspectos afetivo-motivacional e cognitivo-avaliativo da dor.

Há quatro tipos de dor visceral: visceral verdadeira, comprometimento do peritônio (somática profunda), irritação do diafragma, dor viscerocutânea (dor referida):

- visceral verdadeira: quando a dor se situa próximo à localização anatômica do órgão. Exemplo: gastrite (epigastria), acometimento do esôfago (dor retroesternal), dor hepatobiliar (hipocôndrio direito), cólica renal (flanco-dorso ipsilateral), cistite (hipogástrio), entre outros. Assim como cada órgão tem sua especificidade, a dor nas vísceras maciças e os processos não obstrutivos das vísceras ocas são descritos como em pressão, surdos; já o padrão obstrutivo nas vísceras ocas é descrito como cólica, e quando há aumento da secreção gástrica de ácido, é descrito como dor em queimação;
- dor referida: aquela que obedece à distribuição metamérica, sendo definida como sensação dolorosa superficial e tendo sua origem em estrutura distante do local, como ocorre com a dor periumbilical na apendicite.

Há um grande número de diferentes sintomas e detalhes na história clínica, bem como de sinais ao exame físico que podem ocorrer nas diversas doenças e cursar com dor abdominal. Algumas considerações teóricas precisam ser feitas para subsidiar o diagnóstico diferencial.

Embora a localização da dor abdominal guie a avaliação inicial, alguns sintomas e sinais associados são preditivos de certas causas de dor abdominal e auxiliam a estreitar o número de opções do diagnóstico diferencial.

No momento da anamnese, várias informações são importantes, como:

- idade;

- comorbidades;
- cirurgias prévias;
- uso de medicações e sua influência no padrão da dor;
- quadro clínico de dor:
- fatores de melhora e piora da dor;
- tipo ou qualidade da dor (contínua, em cólica, aperto, facada);
- local de início e irradiação;
- gradação da dor (escala de 0 a 10);
- duração e repetição do quadro;
- febre;
- última refeição;
- hábito intestinal;
- história menstrual.

Os sinais e sintomas referentes ao quadro clínico que devem ser pesquisados são:

- dor (localização e migração);
- descompressão brusca;
- náuseas;
- vômitos;
- diarreia;
- disúria;
- constipação;
- sangramento vaginal;
- suspeita de gravidez.

Outros sintomas associados que podem ser úteis na localização da causa são: febre, cefaleia, fraqueza, convulsões, mialgias, tosse, alteração do estado mental, *rash* cutâneo, entre outros. Em mulheres com idade fértil, as informações sobre atividade sexual e contracepção, último período menstrual e regularidade do ciclo, doenças sexualmente transmissíveis (DSTs) e perdas vaginais precisam ser colhidas.

A lista de diagnóstico diferencial do quadro clínico de dor abdominal é extensa. Além das doenças específicas dos órgãos abdominais, ainda incluem aquelas de origem respiratória (pneumonia, doenças pleurais), cardiovascular (infarto agudo do miocárdio [IAM], embolia pulmonar, insuficiência cardíaca congestiva [ICC]), pélvica (gravidez ectópica, cisto ovariano, doença inflamatória pélvica), da parede abdominal (herpes-zóster, hematoma de reto abdominal etc.) e manifestações abdominais de doenças sistêmicas (lúpus, diabetes *mellitus*, arterites, entre outras).

Os objetivos na investigação das causas de dor abdominal devem considerar as seguintes situações:

- A) afastar a possibilidade de uma situação catastrófica que pode levar o paciente à morte se não houver uma forte suspeita diagnóstica e o encaminhamento emergencial do caso ao hospital de referência;

- B) afastar um quadro clínico de abdome agudo cirúrgico;
- C) afastar doenças clínicas que complicam com abdome agudo;
- D) afastar doenças clínicas que podem cursar com dor abdominal e podem matar.

Para uma abordagem mais eficiente desses pacientes com dor abdominal, alguns cuidados são fundamentais:

- o paciente deve estar deitado;
- deve ser inicialmente acalmado em relação aos seus temores e dúvidas, lembrando-lhe a importância das informações fornecidas, em ordem cronológica, com a maior quantidade possível de detalhes;
- a anamnese e o exame físico devem ser simultâneos e se localizado ou difuso;
- deve-se estabelecer o limiar de dor do paciente tendo-se cuidado com os extremos e a confiabilidade das informações fornecidas;
- informar o paciente de que será realizada a analgesia endovenosa, assim que possível, em virtude do estabelecimento do diagnóstico.

## ABORDAGEM DO ADULTO/IDOSO COM DOR ABDOMINAL NA UBS/UPA

Os pacientes adultos e idosos com quadro clínico de dor abdominal que buscam os serviços de saúde podem apresentar-se, na maioria das vezes, com quatro cenários distintos que estão esquematizados no Fluxograma 60-1.

### Cenário I – Paciente com dor abdominal e suspeita de catástrofe vascular abdominal – ruptura de aneurisma de aorta abdominal (AAA) e embolia/trombose mesentérica.

Deve-se suspeitar do diagnóstico de AAA em pacientes com mais de 50 anos apresentando dor abdominal súbita, de forte intensidade, cujo exame físico mostra um alargamento e expansão transversal da pulsação da aorta abdominal. Em contraste, a pulsação apenas anterior pode representar transmissão do impulso da aorta envolta por uma massa como carcinoma pancreático.

Há três fatores com risco independente para ruptura: o diâmetro aumentado inicial (> 5 cm), a morfologia do aneurisma e a presença de hipertensão arterial e a doença pulmonar obstrutiva crônica (DPOC).

A metade das mortes devidas à ruptura de AAA ocorre antes de chegar ao hospital; e a outra metade que chega ao hospital com vida, de 30% a 50% morrem após a cirurgia de emergência. A mortalidade geral devida à ruptura do AAA alcança mais de 80% dos doentes.

A presença de isquemia mesentérica aguda deve ser sempre considerada na presença de dor abdominal aguda de forte intensidade, em paciente com

cardiopatia, arritmias, insuficiência cardíaca mal controlada, infarto recente do miocárdio ou hipotensão. O achado físico é desproporcional à intensidade do quadro doloroso, pois geralmente o abdome apresenta-se plano, flácido e sem sensibilidade dolorosa. Com a evolução do quadro clínico, podem-se encontrar manifestações abdominais, com aumento da sensibilidade dolorosa, descompressão abdominal súbita e dolorosa presente e defesa muscular, o que indica, de forma enfática, a presença do quadro isquêmico.

Estes pacientes devem ser rapidamente avaliados e submetidos a medidas limitadas (jejum, oxigenoterapia, acesso vascular e reposição mínima de fluidos). A Central de Regulação de Urgência deve ser contactada e o paciente deve ser transportado para um hospital de referência, de preferência em unidade de suporte avançado.

### **Cenário II – Paciente com dor abdominal e sinais de peritonite localizada/generalizada.**

Os pacientes com peritonite podem apresentar um quadro clínico variável em função da doença de base, da sua extensão e do tempo decorrido desde o início dos sintomas. No quadro clássico, os pacientes apresentam dor abdominal à palpação superficial e profunda, com nítida piora da dor à descompressão brusca. A dor abdominal é exacerbada ao se mover o peritônio quando, por exemplo, o paciente tosse ou flexiona o quadril. A localização da dor varia em dependência da doença de base e pode manifestar-se com peritonite localizada ou difusa por todo o abdome. Quanto mais evoluídos o quadro e o tempo de doença, mais típico o exame físico abdominal e maiores as alterações dos sinais vitais em decorrência da perda de líquidos para o terceiro espaço.

O diagnóstico diferencial envolve todos os tipos de abdome agudo (inflamatório, perfurativo, vascular e obstrutivo) e suas doenças comportam duas situações: dor difusa e dor localizada no andar superior/inferior com suspeita diagnóstica específica e sem suspeita diagnóstica específica.

### **PACIENTE COM DOR ABDOMINAL DIFUSA**

Há vários detalhes da história clínica e dos antecedentes pessoais que podem auxiliar no diagnóstico diferencial. A história prévia de doença péptica e o uso de anti-inflamatórios não esteroidais (AINEs) aumentam a suspeita de perfuração de úlcera gastroduodenal. Perda ponderal exagerada, astenia e hiporexia aumentam a possibilidade de perfuração de neoplasia do trato gastrointestinal. Um paciente com idade mais avançada e histórico de dor abdominal recorrente localizada, principalmente em flancos, mais comumente à esquerda, pode ter uma diverticulite aguda.

O exame físico também permite uma diferenciação dos quadros clínicos. Os pacientes com abdome agudo perfurativo apresentam uma rigidez abdominal muito pronunciada (abdome em tábua). Por outro lado, os pacientes

com abdome agudo obstrutivo apresentam uma distensão abdominal mais preponderante.

Devem ser iniciadas as medidas de suporte (jejum, acesso vascular, reposição de fluidos, uso de sintomáticos e passagem de sonda gástrica na presença de vômitos repetitivos e/ou distensão abdominal), além da possibilidade de passagem de sonda vesical para guiar a reposição de líquidos.

A investigação laboratorial deve consistir em: hemograma, amilase, dosagem de eletrólitos e ureia/creatinina.

A investigação com radiografia deve consistir em: radiografia de tórax com cúpulas e radiografia de abdome simples e ortostática.

O pneumoperitônio é visto na radiografia simples do tórax com cúpulas em mais de 75% dos quadros de abdome agudo perforativo. A presença de distensão fixa de alças intestinais de delgado e/ou de cólon na radiografia simples e ortostática do abdome diagnostica o abdome agudo obstrutivo. Em pequena porcentagem dos casos os achados são inespecíficos.

As medidas de suporte garantem a estabilização clínica e, ao mesmo tempo, aciona-se a Central de Regulação de Urgência. As informações detalhadas da história, do exame físico e das investigações complementares devem ser fornecidas, bem como a(s) suspeita(s) diagnóstica(s) para que o médico regulador possa entender e transmitir ao médico do hospital o estado atual de dúvida no diagnóstico e as necessidades de tratamento definitivo.

### **PACIENTE COM DOR ABDOMINAL LOCALIZADA NO ANDAR SUPERIOR/INFERIOR COM SUSPEITA DIAGNÓSTICA ESPECÍFICA**

Estes pacientes apresentam dor abdominal localizada tanto em andar superior quanto inferior do abdome e uma suspeita diagnóstica específica em função da anamnese, antecedentes pessoais e exame físico que pode variar amplamente:

- paciente do sexo feminino, adulto jovem, com variados graus de obesidade, apresentando dor abdominal de forte intensidade, em cólica, localizada em hipocôndrio direito. Pode relatar histórias anteriores de dor abdominal na mesma localização de menor intensidade e com melhora com uso de analgésicos (suspeita de cólica biliar/colecistite aguda/pancreatite aguda);
- paciente de ambos os sexos, de qualquer faixa etária, mas principalmente na infância, com história de dor abdominal epigástrica associada a hiporexia que migrou para a fossa ilíaca direita e aumentou a sua intensidade (suspeita de apendicite aguda); cólica biliar/colecistite aguda/pancreatite aguda);
- paciente do sexo masculino com história crônica de ingestão de bebidas alcoólicas ou história aguda de grande libação alcoólica e dor abdominal no andar superior, de forte intensidade, com irradiação para o dorso, bilateralmente (suspeita de pancreatite aguda alcoólica);
- paciente com idade > 60 anos, história de dor abdominal de forte intensidade associada a constipação intestinal e massa palpável em fossa ilíaca esquerda (suspeita de diverticulite aguda).

Estes pacientes devem ser submetidos às medidas de suporte (jejum, acesso vascular, reposição de fluidos, uso de sintomáticos e passagem de sonda gástrica na presença de vômitos repetitivos e/ou distensão abdominal).

A investigação laboratorial deverá ser orientada pelo diagnóstico clínico (Tabela 61-1). Na presença de comorbidades, outros exames poderão ser solicitados, como coagulograma, urina rotina, dosagem de eletrólitos e ureia/creatinina.

Se houver a necessidade de confirmar o diagnóstico ou afastar outras hipóteses diagnósticas, a investigação deverá ser realizada de acordo com a suspeita diagnóstica específica, conforme apresentado no Fluxograma 61-2.

O aprofundamento na investigação no âmbito da UPA com a definição do diagnóstico sindrômico ou mesmo etiológico otimiza a utilização dos recursos, facilita o trabalho para o médico regulador no encaminhamento para o hospital mais apropriado e permite ao médico do hospital fazer o planejamento da sua atividade assistencial.

### **PACIENTE COM DOR ABDOMINAL LOCALIZADA NO ANDAR SUPERIOR/INFERIOR SEM SUSPETA DIAGNÓSTICA INESPECÍFICA**

Estes pacientes devem ser submetidos às medidas de suporte (jejum, acesso vascular, reposição de fluidos, uso de sintomáticos e passagem de sonda gástrica na presença de vômitos repetitivos e/ou distensão abdominal).

A investigação laboratorial, se indicada, pode consistir em: hemograma, amilase, dosagem de bilirrubinas, urina rotina, dosagem de eletrólitos e ureia/creatinina, além de outros exames na presença de comorbidades. Se houver a necessidade de afastar outras hipóteses diagnósticas, a investigação poderá contar com a realização de radiografia simples: de tórax com cúpulas e abdome simples e ortostático (Fluxograma 61-2).

Esses casos demandam observação clínica na UPA por até 24 horas. Os pacientes devem permanecer deitados e submetidos a reavaliações clínicas periódicas no intuito de aferir os sinais vitais e detectar a melhora ou piora do quadro, além da necessidade de encaminhamento para avaliação hospitalar após o contato telefônico com a Central de Regulação de Urgência. No caso de melhora clínica, o paciente pode ser orientado para que mantenha a observação no próprio domicílio.

**Cenário III – Paciente com dor abdominal sem sinais de peritonismo, mas com alterações dos sinais vitais compatíveis com desidratação.**

Uma grande porcentagem dos pacientes que procuram assistência médica na UBS/UPA enquadra-se nesse cenário.

**TABELA 61-1** Causas de Dor Abdominal Localizada

HIPOCÔNDRIO DIREITO D	FOSSA ILÍACA D	HIPOGÁSTRICO	EPIGÁSTRIO	FLANCOS D e E	FOSSA ILÍACA E	HIPOCÔNDRIO E
<ul style="list-style-type: none"> <li>• Gastrites</li> <li>• Úlcera péptica perfurada ou não</li> <li>• Cólica biliar</li> <li>• Colecistite</li> <li>• Colangite</li> <li>• Pancreatite</li> <li>• Abscesso hepático</li> <li>• Hepatites</li> <li>• Neoplasias de estômago, cólon, vesícula e vias biliares, fígado e pâncreas</li> </ul>	<ul style="list-style-type: none"> <li>• Apendicite</li> <li>• Infecção urinária</li> <li>• Doenças ginecológicas</li> <li>• Cálculo vesical</li> <li>• Cálculo</li> <li>• Úlcera ureteral</li> <li>• Neoplasia de cólon</li> </ul>	<ul style="list-style-type: none"> <li>• Apendicite</li> <li>• Infecção urinária</li> <li>• Doenças ginecológicas</li> <li>• Cálculo vesical</li> <li>• Neoplasia de cólon e bexiga</li> </ul>	<ul style="list-style-type: none"> <li>• Angina</li> <li>• IAM inferior</li> <li>• Aneurisma de aorta abdominal</li> <li>• Esofagite</li> <li>• Gastrite</li> <li>• Úlcera péptica</li> <li>• Cólica biliar</li> <li>• Colecistite</li> <li>• Colangite</li> <li>• Pancreatite</li> <li>• Neoplasias de estômago, e cólon</li> </ul>	<ul style="list-style-type: none"> <li>• Infecção urinária</li> <li>• Cálculo ureteral</li> <li>• Patologias ginecológicas</li> <li>• Pielonefrite</li> <li>• Neoplasia de cólon</li> </ul>	<ul style="list-style-type: none"> <li>• Diverticulite</li> <li>• Neoplasia de cólon</li> <li>• Doença inflamatória intestinal</li> <li>• (Crohn, retocolite ulcerativa)</li> <li>• Patologias ginecológicas</li> <li>• Cálculo ureteral</li> <li>• Infecção urinária</li> </ul>	<ul style="list-style-type: none"> <li>• Gastrite</li> <li>• Úlcera péptica perfurada ou não</li> <li>• Pancreatite</li> <li>• Neoplasia de estômago ou cólon</li> <li>• Abscesso esplênico</li> </ul>

D: direito; E: esquerdo.



Os diagnósticos diferenciais incluem desde quadros de intoxicação alimentar e gastroenterocolites com sinais clínicos mostrando variados níveis de desidratação até pacientes com quadro inicial de abdome agudo, porém ainda sem tempo de evolução para a expressão completa do exame físico característico de peritonismo.

Esses pacientes devem ficar em observação clínica na UBS/UPA e receber as medidas de suporte (jejum, acesso vascular, reposição volêmica vigorosa, uso de sintomáticos e passagem de sonda gástrica na presença de vômitos repetitivos e/ou distensão abdominal).

Durante esse período de observação na UBS, os pacientes devem permanecer deitados e submetidos a reavaliações clínicas periódicas no intuito de detectar a normalização dos sinais vitais e melhora do quadro de dor abdominal, ou a piora do quadro clínico e a necessidade de encaminhamento para avaliação em UPA ou hospital de referência após o contato telefônico com a Central de Regulação de Urgência, podendo ser transportados em unidades de suporte básico.

O tempo de observação na UBS/UPA é variável e deve ser o necessário para a definição do quadro clínico. No caso de melhora clínica, o paciente pode ser orientado para que mantenha a observação em seu próprio domicílio mediante orientações sobre as medidas a serem adotadas durante o período de observação domiciliar e a exemplificação das situações que demandam retorno imediato à UBS/UPA para reavaliação.

O grau de cognição do paciente para entender essas recomendações deve ser avaliado, bem como a presença de acompanhantes que possam auxiliá-lo. A localização geográfica do domicílio do paciente em relação à UBS/UPA e o meio de transporte a ser utilizado em caso de necessidade de retorno são fatores que definem ou não a observação clínica no serviço de saúde.

#### **Cenário IV – Paciente com dor abdominal sem sinais de peritonismo e sem alterações dos sinais vitais.**

Esses pacientes apresentam como diagnóstico diferencial uma série de afecções abdominais como doença péptica, litíase biliar e renal, bem como doenças extra-abdominais como as síndromes isquêmicas coronarianas e pneumonias de lobo inferior.

Dependendo da suspeita diagnóstica, os pacientes são medicados com sintomáticos e liberados em seguida ou permanecem um curto período em observação na UBS/UPA até a certificação da melhora clínica.

Alguns pacientes podem ser liberados mesmo sem uso de sintomáticos, geralmente quando apresentam recrudescência de doenças já diagnosticadas e se encontram em tratamento.

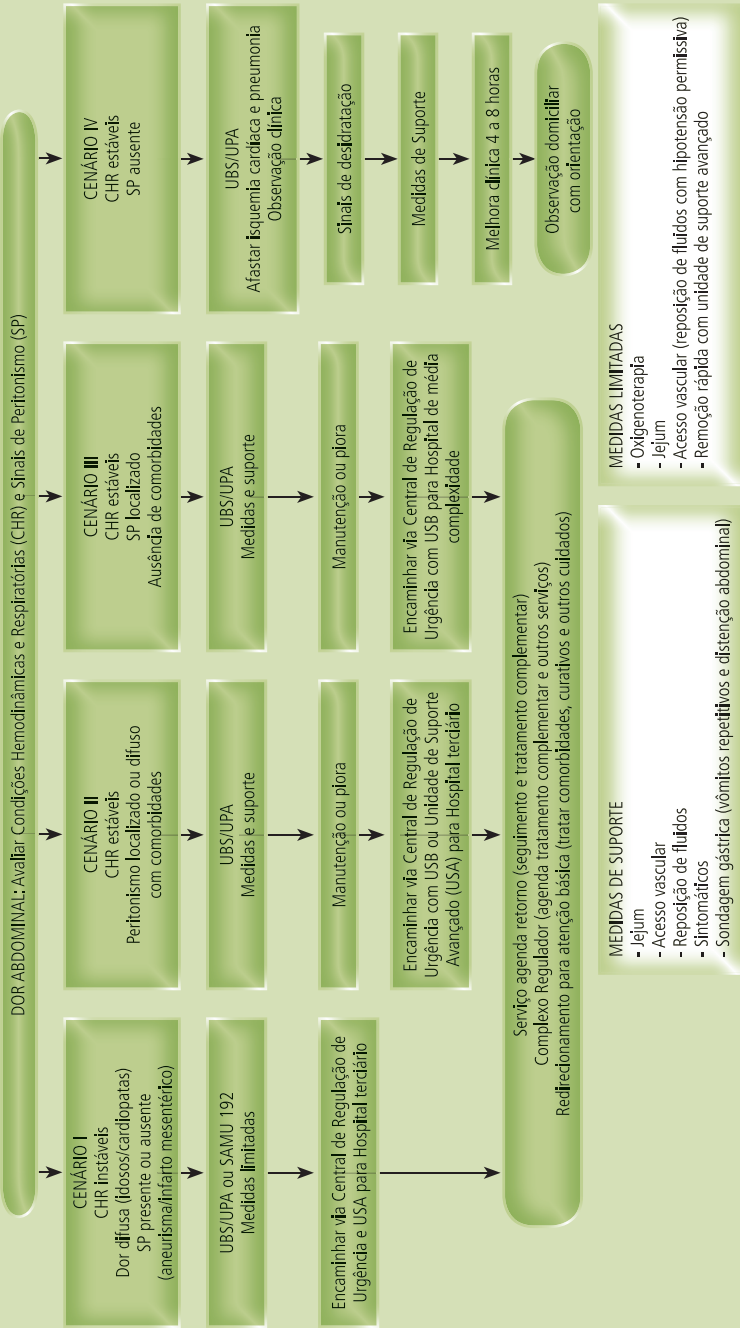
Na presença de desidratação ou piora do quadro clínico após um período de observação, as medidas de suporte podem ser iniciadas (jejum, acesso vascu-

lar, reposição de fluidos, uso de sintomáticos e passagem de sonda gástrica na presença de vômitos repetitivos e/ou distensão abdominal). Valem as mesmas recomendações sobre a observação clínica na UBS/UPA do cenário 3 anteriormente comentado.

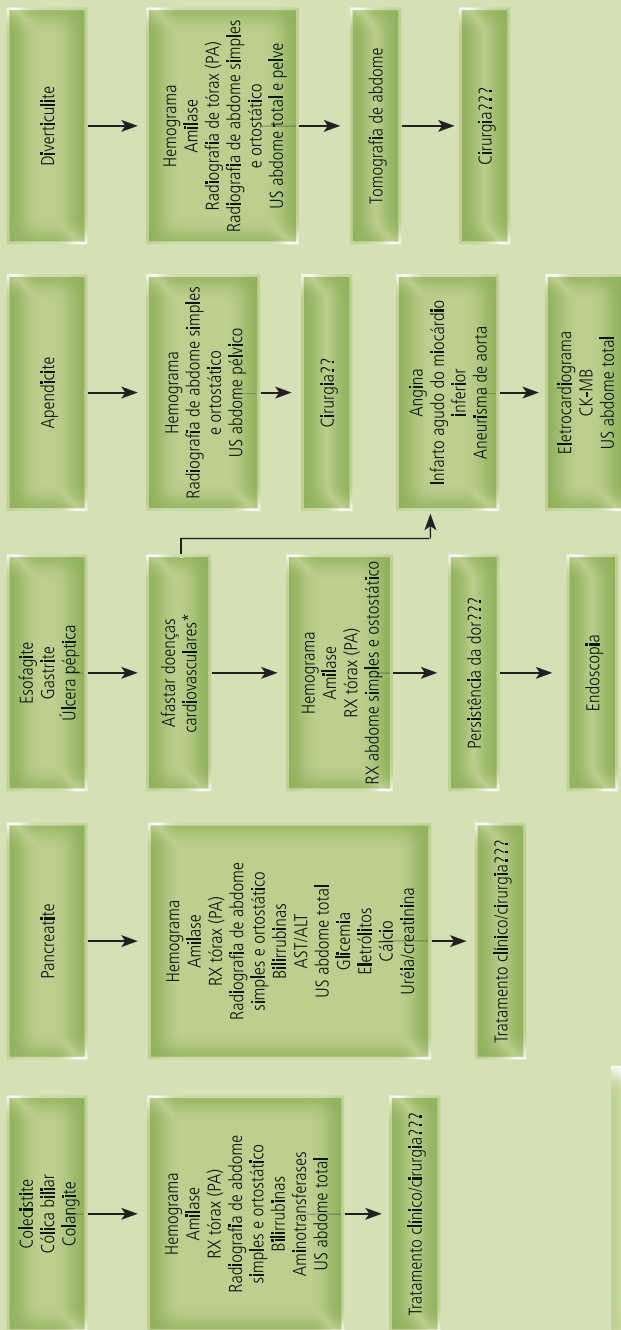
Na presença de melhora do quadro clínico e liberação do paciente, também valem as mesmas orientações e cuidados a serem tomados para observação domiciliar e situações de retorno à UBS/UPA do cenário anterior.

## BIBLIOGRAFIA

- American College of Emergency Physicians. Clinical policy for the initial approach to patients presenting with a chief complaint of nontraumatic acute abdominal pain. *Ann Emerg Med*. April 1994;23(4):906-22.
- Cartwright SL, Knudson MP. Evaluation of acute abdominal pain in adults. *Am Fam Physician*. 2008;77(7):971-8.
- American College of Emergency Physicians. Clinical policy: critical issues for the initial evaluation and management of patients presenting with a chief complaint of nontraumatic acute abdominal pain. *Ann Emerg Med* 2000;36(4):406-15.
- Daly KJ, Torella F, Ashleigh R, McCollum CN. Screening, diagnosis and advances in aortic aneurysm surgery. *Gerontology*. 2004;50(6):349-59.
- Dang C, Aguilera P, Dang A, Salem L. Acute abdominal pain: four classifications can guide assessment and management. *Geriatrics*. 2002;57(3):30-42.
- Gerhardt RT, Nelson BK, Keenan S, MacKersie A, Lane MS. Derivation of a clinical guideline for the assessment of nonspecific abdominal pain: the Guideline for Abdominal Pain in the ED Setting (GAPEDS) phase I Study. *Am J Emerg Med*. 2005;23(6):709-17.
- Herbert GS, Steele SR. Acute and chronic mesenteric ischemia. *Surg Clin North Am*. 2007;87(5):1115-34.
- Kamin RA, Nowicki TA, Courtney DS, Powers RD. Pearls and pitfalls in the emergency department evaluation of abdominal pain. *Emerg Med Clin North Am*. 2003;21(1):61-72.
- Porto CC. Exame clínico. 5a ed. Rio de Janeiro: Guanabara Koogan; 2004. Capítulo 4, Sinais e sintomas; p. 36-124.
- Powers RD, Guertler AT. Abdominal pain in the ED: Stability and change over 20 years. *Am J Emerg Med*. 1995;13(3):301-3.
- Silen W. Abdominal pain. In: Fauci AS, Kasper DL, Longo DL, Braunwald E, Hauser SL, Jameson JL, et al., editors. *Harrison's principles of internal medicine*. 17th ed. New York: McGraw-Hill; 2008. p. 91-5.
- Toorenvliet BR, Bakker RFR, Flu HC, Merkus JWS, Hamming JF, Breslau PJ. Standard outpatient re-evaluation for patients not admitted to the hospital after emergency department evaluation for acute abdominal pain. *World J Surg* 2010;34(3):480-6.



**Fluxograma 61-1** Abordagem do paciente adulto com dor abdominal. UBS: Unidade Básica de Saúde; UPA: Unidade de Pronto Atendimento; SAMU/192: Serviço de Atendimento Móvel de Urgência; USA: Unidade de Suporte Avançado; USB: Unidade de Suporte Básico.



\* Na presença de fatores de risco: após 40 anos, hipertensão arterial sistêmica, diabetes mellitus, dislipidemia

**Fluxograma 61-2** Exames de rotina solicitados na suspeita diagnóstica específica de dor abdominal. Radiografia de tórax PA (posteroanterior); US: ultrasonografia; CK-MB: fração de creatinofosquinase.